

! Artykuł jest dostępny na zasadzie dozwolonego użytku osobistego. Dalsze rozpowszechnianie (w tym umieszczanie w sieci) jest zabronione i stanowi poważne naruszenie przepisów prawa autorskiego oraz grozi sankcjami prawnymi.

MACIEJ ZIELIŃSKI¹ | TOMASZ BANASIEWICZ² | ZBIGNIEW KRASIŃSKI¹ | ARKADIUSZ JAWIEŃ³ | MARCIN GABRIEL¹

EFEKTYWNOŚĆ WYSOKOCHŁONNYCH OPATRUNKÓW LIPIDOKOLOIDOWYCH ZAWIERAJĄCYCH WŁÓKNA POLIAKRYLANU I JONY SREBRA W FAZIE ZAPALNEJ GOJENIA RAN PRZEWLEKŁYCH

EFFICACY OF HIGHLY ABSORBENT, POLYACRYLATE FIBRE AND SILVER-CONTAINING LIPIDOCOLLOID DRESSINGS IN THE INFLAMMATORY STAGE OF CHRONIC WOUND HEALING PROCESS

STRESZCZENIE: Rany przewlekłe, niezależnie od różnorodnej etiopatogenezy, charakteryzują się zawsze spowolnieniem lub zatrzymaniem procesu gojenia. Najczęściej ma to miejsce we wstępnej fazie – oczyszczania – nazywanej także zapalną. Przyczynia się do tego niekorzystna charakterystyka rany: wysoki stopień zanieczyszczenia zdewitalizowanymi tkankami oraz nasilona kolonizacja bakterii zdolnych do tworzenia biofilmu. Niezależnymi czynnikami są współistniejące stany chorobowe osłabiające proces gojenia. W niniejszej pracy przedstawiono problematykę obniżonej efektywności fazy zapalnej ran przewlekłych, ze szczególnym uwzględnieniem koncepcji miejscowego wspomaganie gojenia na tym etapie. Zaprezentowano aktualny stan wiedzy, dotyczący nowoczesnych opatrunków przeznaczonych do miejscowego leczenia ran, w przypadku których proces gojenia zatrzymał się w fazie zapalnej. Omówiono także obiecujące wyniki badań jednego z nowatorskich opatrunków z tej grupy, opartego na zaawansowanej technologii koherentnych włókien poliakrylanu, połączonych z matrycą lipidokoloidową, zawierającą aktywne jony srebra.

SŁOWA KLUCZOWE: biofilm, debridement, gojenie ran, opatrunki lipidokoloidowe, rany przewlekłe

ABSTRACT: Chronic wounds regardless of diverse etiopathogenesis are always characterized by retardation or hindering of the healing process. It occurs most frequently in the initial period also called inflammatory phase. It results from unfavorable characteristics of a wound: high degree of contamination with devitalized tissues and intensified colonization by bacteria capable of inducing biofilm growth. Substantive independent factors are coexisting illnesses that deteriorate the healing process dynamic. Presented compilation describes the problem of diminished effectiveness of the chronic wounds inflammation phase, with the special focus on local wound healing support concept in this stage. The current state of knowledge regarding the modern dressings dedicated to local wound care, blocked in the inflammatory phase was also discussed. Finally, authors demonstrate promising tests results of one of the innovatory dressings from this group, based on advanced coherent polyacrylate fibres technology combined with lipidocolloid matrix containing active silver ions.

KEY WORDS: biofilm, chronic woundss, debridment, lipidocolloid dressing, wound healing

- 1 Klinika Chirurgii Ogólnej i Naczyni Uniwersytetu Medycznego im. K. Marcinkowskiego w Poznaniu
- 2 Katedra i Klinika Chirurgii Ogólnej, Endokrynologicznej i Onkologii Gastrologicznej Uniwersytetu Medycznego im. K. Marcinkowskiego w Poznaniu
- 3 Katedra i Klinika Chirurgii Naczyniowej i Angiologii Szpitala Uniwersyteckiego Nr 1 im. dr. A. Jurasza w Bydgoszczy

✉ MACIEJ ZIELIŃSKI
Klinika Chirurgii Ogólnej i Naczyni, Uniwersytet Medyczny im. K. Marcinkowskiego w Poznaniu, ul. Długa 1/2, 61-848 Poznań, e-mail: mazelik@yahoo.com

Wpłynęło: 20.08.2017
Zaakceptowano: 02.09.2017
DOI: dx.doi.org/10.15374/LR2017015

WSTĘP

Rany przewlekłe charakteryzują się spowolnieniem bądź zatrzymaniem procesu reparacji tkanek na którymkolwiek z głównych fizjologicznych etapów gojenia: oczyszczania,

ziarninowania i naskórkowania. Najczęściej ma to miejsce w fazie oczyszczania i przejawia się brakiem skuteczności w eliminacji z łoży rany martwiczych tkanek oraz patogennej flory bakteryjnej. U podstaw patofizjologii tego zjawiska łoży współistnienie innych, często uogólnionych jednostek

! Artykuł jest dostępny na zasadzie dozwolonego użytku osobistego. Dalsze rozpowszechnianie (w tym umieszczanie w sieci) jest zabronione i stanowi poważne naruszenie przepisów prawa autorskiego oraz grozi sankcjami prawnymi.

chorobowych osłabiających proces gojenia, takich jak: miażdżyca, cukrzyca, niewydolność żylna, spadek odporności, niedożywienie, stany nowotworowe oraz zaburzenia trofiki i statyki tkanek. Jednak niezależnie od konieczności wnikliwej diagnostyki oraz metodycznego leczenia choroby podstawowej, współczesna holistyczna koncepcja postępowania z ranami nakłada obowiązek adekwatnego leczenia miejscowego [1–6]. Ma to na celu stworzenie optymalnego środowiska gojenia w każdej z jego faz, tak aby podnieść efektywność całego procesu, a zwłaszcza fazy zapalnej – oczyszczania [7, 8].

ZABURZENIE PROCESU GOJENIA W FAZIE ZAPALNEJ

Wydłużanie się fazy zapalnej prowadzi do hipersekcji wysięku, która – utrudniając utrzymanie suchego opatrunku – sprzyja kolonizacji bakteryjnej oraz rozwojowi i pogłębieniu się zakażenia. Udowodniono prostą zależność pomiędzy czasem trwania otwartej rany a poziomem kolonizacji tlenowymi i beztlenowymi mikroorganizmami [9]. Sprzyja temu także wysoki poziom biologicznego zanieczyszczenia rany, zwłaszcza wilgotną zdewitalizowaną tkanką, stanowiącą idealne podłoże dla namnażania się bakterii i w konsekwencji tworzenia przez nie biofilmu [10]. Z kolei wysokie miano patogenów stymuluje zwrótnie wzrost przewlekłej odpowiedzi zapalnej, zwiększając ryzyko dysfunkcyjnej odpowiedzi komórkowej [11]. Ponadto wykazano, że wysięk ran przewlekłych ma działanie cytostatyczne w odniesieniu do komórek ziarniny i epithelium, a także stymuluje nadprodukcję molekuł macierzy, osłabiających aktywność czynników wzrostu [1, 3]. Wszystko to wpływa negatywnie na promocję i aktywność fazy regeneracji, a nawet następującej po niej odległej fazy remodelingu.

Ten niesprzyjający scenariusz klinicznie przejawia się narastaniem objętości oraz pogarszaniem jakości wysięku z wszystkimi negatywnymi tego konsekwencjami, prowadzącymi do spadku jakości życia chorego. Narastanie fizycznych cech zapalenia – objawiające się wzrostem obrzęku okolicznych tkanek oraz pojawieniem się objawów cellulitu i atopii – skutkuje zwiększeniem dolegliwości bólowych. Ostatecznie obserwuje się spowolnienie, a następnie zanik procesu gojenia, a w skrajnych przypadkach powiększanie rany i eskalację zakażenia, mogące w konsekwencji prowadzić do jego uogólnienia [12].

ASPEKTY MIEJSCOWEGO WSPOMAGANIA GOJENIA W FAZIE ZAPALNEJ

Skuteczna eliminacja nadmiaru wysięku oraz efektywny debridement wydają się być kluczowymi, współzależnymi

czynnikami wspomagającymi gojenie w fazie zapalnej, krytycznej dla całego procesu leczenia rany przewlekłej. Kontrola wysięku jest obecnie możliwa dzięki zastosowaniu nowoczesnych technologii chłonnych biomateriałów, zawierających alginiany lub inne hydrofilne włókna. Umożliwiają one akumulację nadmiaru wydzieliny z rany, zapobiegając przeciekaniu opatrunku i jednocześnie zachowując optymalne dla fazy oczyszczania, wilgotne środowisko. Debridement definiuje się jako postępowanie mające na celu usunięcie ogółu zbędnego depozytu (fr. debris) z wnętrza rany, stanowiącego barierę w procesie gojenia, wliczając w to tkankę zdewitalizowaną, martwiczą oraz patogeny i ich wydzieliny [13]. Likwidacja debris przyczynia się do normalizacji objętości i składu wysięku oraz zmniejszenia kolonizacji bakteryjnej, a przez to wtórnie wpływa na skrócenie fazy zapalnej. Debridement uważany jest obecnie za najwłaściwszy i najefektywniejszy sposób opracowania łoża rany (ang. wound bed preparation) [1]. Jego najbardziej bezpośrednią i efektywną formę stanowi postępowanie chirurgiczne. Jednakże inne metody – takie jak: debridement mechaniczny (irygacje, ultradźwięki), biologiczny, enzymatyczny czy autolityczny – są alternatywą w przypadku występowania przeciwwskazań do przeprowadzenia postępowania chirurgicznego lub braku dostępu do chirurga [14]. Spośród wymienionych form, debridement autolityczny jest uważany za najprostszy i najbezpieczniejszy sposób oczyszczania ran [13]. Umożliwia on selektywne usuwanie zbędnej materii, dzięki stymulacji uwalniania endogennych enzymów proteolitycznych (mieloperoksydazy, elastazy i kolagenazy) oraz aktywacji komórek żernych [15]. Istota tej metody polega na zastosowaniu odpowiednich nowoczesnych opatrunków okluzyjnych, zapewniających zachowanie we wnętrzu rany zbilansowanego wilgotnego środowiska, sprzyjającego procesom autolitycznym. Dlatego też często debridement autolityczny wybierany jest jako metoda terapeutyczna pierwszego rzutu w postępowaniu miejscowym z zaniedbanymi ranami przewlekłymi [16].

PROBLEMATYKA BIOFILMU

Kontrola wysięku oraz autolityczny debridement stają się szczególnie problematyczne w przypadku ran wykazujących cechy zakażenia, silnie skolonizowanych przez patogenne drobnoustroje. Dzieje się tak na skutek zdolności mikroorganizmów do tworzenia biofilmu, stanowiącego naturalną barierę na drodze do ich eradykacji i wtórnie stymulującą reakcję zapalną. Wówczas, pomimo właściwego miejscowego postępowania antyseptycznego oraz stosowania odpowiednich chłonnych opatrunków okluzyjnych, obserwuje się stałe utrzymywanie się zakażenia rany, nasilającego sekcję oraz utrudniające autolizę i ostatecznie zahamowanie procesu gojenia. W ostatnich badaniach potwierdzono,

! Artykuł jest dostępny na zasadzie dozwolonego użytku osobistego. Dalsze rozpowszechnianie (w tym umieszczanie w sieci) jest zabronione i stanowi poważne naruszenie przepisów prawa autorskiego oraz grozi sankcjami prawnymi.

że to właśnie bakterie w stanie biofilmu są głównym czynnikiem sprawczym przewlekłego zakażenia ran, nie zaś – jak wcześniej uważano – mikroorganizmy rozproszone w fazie planktonu [17–21]. W długo niegojącej się ranie biofilm jest silnie heterogenny. Pośród rozlicznych rodzajów bakterii, *Staphylococcus aureus* (SA) – a w szczególności szczep metycylooporny (ang. methicillin-resistant *S. aureus* – MRSA) – stanowi wiodącą przyczynę kolonizacji oraz przewlekłych infekcji ran tkanek miękkich, co staje się narastającym problemem ogólnościowym [22, 23]. Natomiast biofilm wytwarzany przez SA i MRSA jest główną przyczyną oporności na eradykację ran przewlekłych [24–26]. W fazie biofilmu komórki bakterii związane są polimerycznymi substancjami pozakomórkowymi (ang. extracellular polymeric substances – EPS), produkowanymi przez te drobnoustroje [27, 28]. Pomimo różnorodnej budowy tej macierzy, jej stałymi komponentami są: białka, lipidy, uwodnione polisacharydy oraz kwasy nukleinowe [29, 30]. Zapewnia to silną adhezję do łoża rany oraz dużą odporność mechaniczną, dającą bakteriom skuteczną barierę ochronną. Poza fizyczną odpornością, głównym problemem terapeutycznym związanym z biofilmem jest jego duża tolerancja na antybiotykoterapię [31]. Komórki bakteryjne zawiązane w macierzy cechuje specyficzny stan fizjologiczny: zmniejszony wzrost oraz adaptacyjna reakcja na stres [32, 33]. W połączeniu z szybką międzykomórkową wymianą informacji oraz materiału genetycznego czyni je to znacznie odporniejszymi na czynniki bakteriobójcze od bakterioplanktonu [34]. Od momentu udowodnienia związku przewlekłości rany z istnieniem biofilmu, dostrzeżono konieczność efektywnej jego redukcji jako kolejnego istotnego czynnika miejscowego leczenia ran przewlekłych, a zwłaszcza tych wykazujących nasilone cechy zakażenia.

POSZUKIWANIA IDEALNEGO OPATRUNKU DO STOSOWANIA W FAZIE ZAPALNEJ

Z uwagi na powszechność występowania oraz ciągły trend wzrostowy chorobowości ran przewlekłych, laboratoria medyczne na całym świecie prześcigają się w chęci stworzenia idealnego opatrunku, znajdującego zastosowanie w fazie zapalnej gojenia tych ran. Zgodnie z przedstawionymi powyżej założeniami, powinien on łączyć w sobie dwie zasadnicze współzależne cechy: perfekcyjną kontrolę wysięku i zapewnienie optymalnego środowiska dla procesów autolitycznych. Natomiast w przypadku ran silnie zakażonych konieczna jest także zdolność do wpływania na redukcję miana patogenów, a w szczególności biofilmu. Jednocześnie opatrunek musi także spełniać oczekiwania odnośnie: łatwości stosowania, tolerancji aplikacji, braku skutków ubocznych oraz racjonalności ekonomicznej. Niektóre z oferowanych obecnie na rynku nowoczesnych

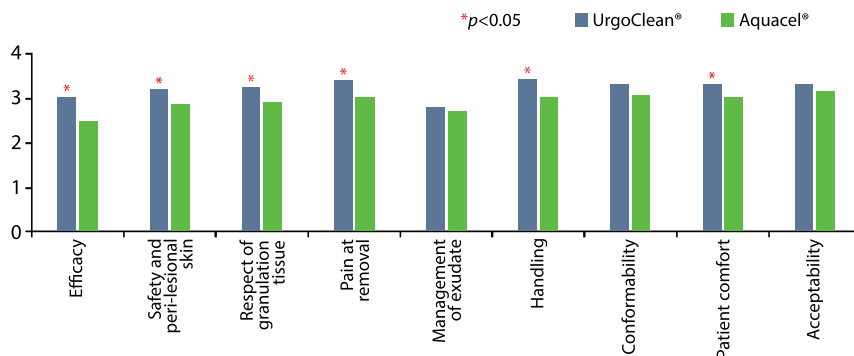
opatrunków, przeznaczonych do stosowania podczas fazy oczyszczania, wydają się przynajmniej częściowo spełniać pokładane w nich nadzieje. Należą do nich produkty zawierające wspomniane już wcześniej alginiany lub hydrowłókninę, bazującą na wykorzystaniu karboksymetylocelulozy (CMC) [35, 36]. Powszechnie znanym od dłuższego czasu przedstawicielem tej grupy jest np. hydrowłóknisty opatrunek Aquacel®, wykazujący właściwości chłonne i autolityczne [37–39]. W ostatnim czasie pojawiła się na rynku nowa generacja wysokochłonnych opatrunków autolitycznych, opartych na unikalnej formule adhezyjnej warstwy lipidokoloidowej i koherentnych włókien poliakrylanu (UrgoClean®). Zaprojektowane zostały one do stosowania w fazie zapalnej gojenia ran przewlekłych.

W odpowiedzi na konieczność redukcji biofilmu ran zakażonych, pojawiły się także opatrunki zawierające substancje bakteriobójcze. Pierwsza ich generacja opierała się na związkach jodu lub srebra [40–44]. Udokumentowano skuteczność tych substancji w odniesieniu do bioplanktonu, jednakże w aplikacji na dojrzały biofilm wykazano jedynie działanie bakteriostatyczne, nielikwidujące infekcji [45–53]. Okazało się, że skuteczna terapia zakażeń z obecnością biofilmu wymaga nowych i efektywniejszych strategii. Jedną z obiecujących koncepcji zakłada synergizm degradacji (mechanicznej lub enzymatycznej) macierzy biofilmu z oddziaływaniem na patogeny substancji bakteriobójczych [54]. Opracowano nowatorskie opatrunki łączące aktywne jony srebra z substancjami destabilizującymi macierz, takimi jak: kwas wersenowy (ang. ethylenediaminetetraacetic acid – EDTA), chlorek benzetonowy, Dispersin B lub surfaktant [55–57]. Zadaniem tych substancji jest destabilizacja struktury biofilmu poprzez uszkodzenie EPS. Inna oryginalna koncepcja destrukcji biofilmu opiera się na użyciu superabsorbentów lub substancji hydrofobowych, wchodzących w interakcje z uwięzionymi komórkami bakterii. W efekcie następuje ich uwolnienie oraz aktywne usuwanie patogenów z macierzy biofilmu, a następnie wchłanianie ich do opatrunku, gdzie ulegają zniszczeniu [58, 59]. Przykładem materializacji tej koncepcji jest nowatorski opatrunek łączący włókna poliakrylanu z matrycą lipidokoloidową zawierającą aktywne jony srebra (UrgoClean® Ag).

CHARAKTERYSTYKA WYSOKOCHŁONNYCH OPATRUNKÓW LIPIDOKOLOIDOWYCH ZAWIERAJĄCYCH WŁÓKNA POLIAKRYLANU I AKTYWNE JONY SREBRA

Opracowanie innowacyjnej technologii adhezyjnych włókien koherentnych umożliwiło stworzenie nowej generacji opatrunków o unikalnych właściwościach chłonnych i autolitycznych. Należą do nich produkty UrgoClean® oraz UrgoClean® Ag; zostały one zaprojektowane do stosowania

! Artykuł jest dostępny na zasadzie dozwolonego użytku osobistego. Dalsze rozpowszechnianie (w tym umieszczanie w sieci) jest zabronione i stanowi poważne naruszenie przepisów prawa autorskiego oraz grozi sankcjami prawnymi.



Ryc. 1. Wyniki porównawczej oceny klinicznej 9 cech stosowania opatrunków, opartej na GPS. Opracowano na podstawie [64].

w leczeniu miejscowym wszelkiego rodzaju ran przewlekłych, których proces gojenia zatrzymał się w fazie zapalnej. Dodatkowo UrgoClean® Ag cechuje się wysoką skutecznością w redukcji biofilmu (w tym MRSA), a przez to znajduje zastosowanie w terapii szerokiego spektrum ran zakażonych. Przeprowadzone dotychczas badania *in vitro* oraz wielośrodkowe badania kliniczne potwierdziły wyjątkową skuteczność wymienionych opatrunków w dynamizowaniu tego etapu gojenia i to zarówno w odniesieniu do przewlekłych ran prostych, jak i szczególnie opornych na leczenie oraz nawrotowych, silnie zanieczyszczonych i zakażonych [60, 61]. Odpowiedzialna za to jest unikalna struktura oraz kompozycja opatrunku, nieznajdująca odpowiednika w dotychczas stosowanych produktach. Składa się on z włókien poliakrylanu połączonych z warstwą lipidokoloиду, tj. karboksymetylowanej celulozy rozproszonej w lipofilnym medium (ang. Lipido-Colloid Technology – TLC). Zastosowanie wiązań cieplnych w celu powiązania włókien poliakrylanu stworzyło kompozycję o wysokim stopniu uporządkowania włókniny, nadającym jej charakter koherentności o równoległej do powierzchni rany orientacji włókien. Tak powstały „poliabsorbent” charakteryzuje się wysokim poziomem pochłaniania i wiązania tkanek martwiczych oraz odpornością na rozciąganie. Nowatorska formuła materiału opatrunkowego zastosowana w produkcie UrgoClean® cechuje się – zgodnie z założeniem – zoptymalizowanym poziomem absorpcji wysięku, służącym maksymalizacji efektywności procesów autolitycznych. Dodatkowo skojarzenie z warstwą TLC łatwo przechodzącą do fazy żelowej ułatwia drenaż resztek martwiczych oraz zmniejsza adhezję opatrunku do łoża rany, chroniąc nowo powstałą ziarninę oraz ułatwiając nakładanie i zdejmowanie opatrunku. Obiecujące wyniki pilotażowego badania na 50 ochotnikach z owrzodzeniami żylnymi i odleżynami, przedstawiające skuteczność nowej technologii w leczeniu ran przewlekłych, zainspirowały do przeprowadzenia europejskiego wielośrodkowego trialu klinicznego – EARTH [62].

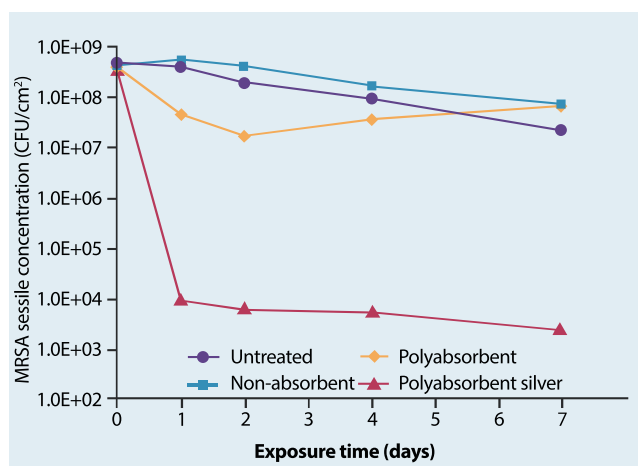
Wprowadzenie w procesie technologicznym do struktur warstwy lipodofilnej poliabsorbentu (UrgoClean®) aktywnych jonów srebra (Ag⁺) zaowocowało powstaniem wysokochłonno, nowoczesnego opatrunku z matrycą przeciwbakteryjną, przeznaczonego do leczenia przewlekłych ran zakażonych.

Połączenie tych dwóch składowych w jednej formule pozwoliło uzyskać pozytywny efekt synergistyczny w odniesieniu do potencjału redukcji biofilmu oraz miana szerokiego spektrum bakterii ran zakażonych, z MRSA włącznie.


EARTH (RTC) – PORÓWNANIE DWÓCH RODZAJÓW OPATRUNKÓW WŁÓKNISTYCH W LECZENIU OWRZODZEŃ ŻYLNICH

Ogólnoeuropejskie wielośrodkowe badanie kliniczne EARTH zostało zaprojektowane i przeprowadzone w 37 ośrodkach (3 krajach), w celu analizy porównawczej uznanych opatrunków hydrowłóknistych (Aquacel®) z nowatorskim adherentnym opatrunkiem absorpcyjnym (UrgoClean®) [63]. Walory kliniczne materiałów opatrunkowych – takie jak: efektywność terapeutyczna, bezpieczeństwo oraz tolerancja – oceniano prospektywnie podczas leczenia owrzodzeń żylnych (głównie) lub mieszanych z dominantą żylną. Wszystkie rany były ranami przewlekłymi w fazie oczyszczania (ponad 70% powierzchni rany pokrytej debris). Pierwszorzędowy punkt końcowy stanowiło względne zmniejszenie powierzchni rany po 6 tygodniach terapii. Natomiast punkty końcowe drugorzędowe to: względna redukcja debris i odsetek chorych z oczyszczoną raną. Ogółem 159 pacjentów zrandomizowano do dwóch przystających grup: badanej, u której stosowano opatrunek UrgoClean® (n=83) oraz kontrolnej, w której wykorzystywano opatrunek Aquacel® (n=76). Względna redukcja powierzchni rany w obydwu grupach była podobna (-36,9% badana vs. -35,4% kontrolna). Natomiast względna redukcja debris i odsetek oczyszczonych ran był statystycznie istotnie wyższy w grupie UrgoClean® (odpowiednio: -65,3% vs. -42,6%; $p=0,013$ oraz 52,5% vs. 35,1%; $p=0,033$). Dodatkowo w subiektywnej ocenie klinicznej stosowanych opatrunków, opartej o Global Performance Score (GPS), UrgoClean® uzyskał także statystycznie istotną wyższość większości ocenianych cech (Ryc. 1). Badanie podsumowano wnioskiem, że jakkolwiek oba typy opatrunków wykazują się podobną skutecznością terapeutyczną, UrgoClean® cechuje się lepszymi właściwościami autolitycznymi w leczeniu miejscowym przewlekłych,

! Artykuł jest dostępny na zasadzie dozwolonego użytku osobistego. Dalsze rozpowszechnianie (w tym umieszczanie w sieci) jest zabronione i stanowi poważne naruszenie przepisów prawa autorskiego oraz grozi sankcjami prawnymi.



Ryc. 2. Wpływ badanych opatrunków na zmniejszenie populacji biofilmu. Rycina stanowi własność firmy Urgo Medical. Opublikowano za zgodą firmy.



Ryc. 3. Ultrastruktura biofilmu poddanego ekspozycji różnych materiałów opatrunkowych. Nieleczony biofilm (a), biofilm leczony: opatrunkiem nieabsorbującym (b), poliabsorbentem (c) i poliabsorbentem srebrowym (d). Rycina stanowi własność firmy Urgo Medical. Opublikowano za zgodą firmy

zaniedbanych owrzodzeń żylnych. Opatrunek ten charakteryzował się również lepszą akceptowalnością oraz użytecznością w subiektywnej ocenie klinicznej.

BADANIA *IN VITRO* SKUTECZNOŚCI REDUKCJI BIOFILMU PRZY ZASTOSOWANIU ADHEZYJNYCH WŁÓKNI POLIAKRYLANU Z MATRYCĄ LIPIDOKOLOIDOWĄ ZAWIERAJĄCĄ JONY SREBRA

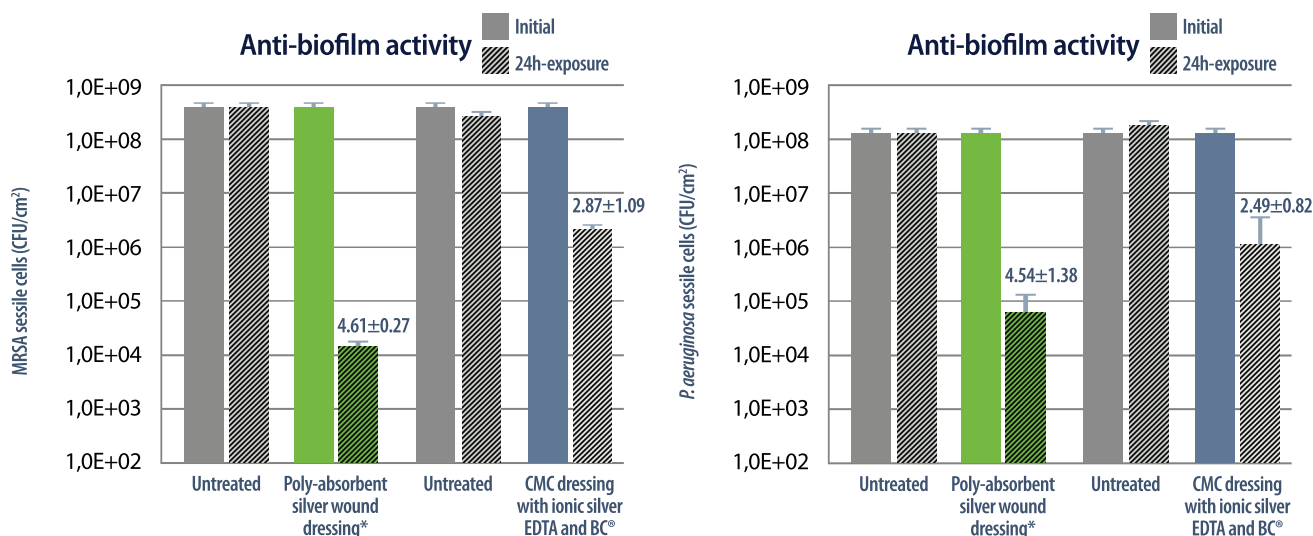
W październiku 2016 roku w „Journal of Wound Care” opublikowano wyniki badania *in vitro*, przedstawiające unikalne właściwości antybakteryjne oraz wysoki potencjał redukcji biofilmu MRSA opatrunków UrgoClean® Ag [64]. Metodyka badawcza opierała się na porównaniu skuteczności tych opatrunków do neutralnych bezsrebrowych opatrunków UrgoClean®. Grupę kontrolną stanowiły natomiast klasyczne opatrunki nieabsorbujące. Testowano je w różnych okresach ekspozycji (1, 2, 4 i 7 dni) bez zmiany opatrunku. Redukcja biofilmu oceniana była ilościowo przy użyciu metod mikrobiologicznych oraz obrazowania ultrastruktury skaningowym, laserowym mikroskopem konfokalnym. W analizie ilościowej zaobserwowano, że aplikacja poliabsorbentu srebrowego skutkowałą znaczącym zmniejszeniem populacji biofilmu już po 24-godzinnej ekspozycji. Co więcej, efekt ten utrzymywał się przez cały okres badawczy – 7 dni. Natomiast okazało się, że neutralny chłonny

opatrunek spowodował także istotną redukcję kolonii bakteryjnych biofilmu po jednym dniu terapii (Ryc. 2).

Wyniki te zostały potwierdzone również metodą bezpośredniego obrazowania przy użyciu mikroskopu elektronowego (Ryc. 3). Zaobserwowano drastyczną dezintegrację struktury biofilmu poddanego leczeniu poliabsorbentem srebrowym, ale także (choć w mniejszym stopniu) po aplikacji neutralnego poliabsorbentu.

W konkluzji stwierdzono, że włókna poliakrylanu powodują mechaniczną destrukcję struktury biofilmu MRSA. Efekt ten można tłumaczyć silnymi właściwościami chłonnymi opatrunku i związanym z tym zjawiskiem sekwestracji bakterii na włóknach neutralnego poliabsorbentu. Bezpośredni mechanizm reakcji oparty jest na silnej elektrostatycznej interakcji pomiędzy włóknami o dużej gęstości ujemnego potencjału jonowego a molekułami o potencjale dodatnim. Dodatkowo dzięki unikalnym właściwościom żelowania, włókna matrycy umożliwiają „uwięzienie” sekwestrowanych patogenów. Natomiast poliabsorbent srebrowy charakteryzował się działaniem dualistycznym. Poza fizyczną dezorganizacją biofilmu, potwierdził także efektywne działanie bakteriobójcze. Opiera się ono na skutecznej destrukcji biologicznej fazy biofilmu, poprzez progresywną i stabilną dyfuzję jonów Ag⁺. Na wysoką efektywność dyfuzji wpływa korzystnie wcześniejsze rozluźnienie struktury biofilmu przez poliabsorbent. Zasugerowano, że uzyskanie tego pozytywnego synergistycznego efektu może mieć w przyszłości dużą wartość terapeutyczną w procesie leczenia biofilmu przewlekłych ran zakażonych MRSA.

! Artykuł jest dostępny na zasadzie dozwolonego użytku osobistego. Dalsze rozpowszechnianie (w tym umieszczanie w sieci) jest zabronione i stanowi poważne naruszenie przepisów prawa autorskiego oraz grozi sankcjami prawnymi.



Ryc. 4. Porównanie aktywności przeciwbiofilmowej *in vitro* badanych opatrunków w odniesieniu do MRSA i *P. aeruginosa*. Rycina stanowi własność firmy Urgo Medical. Opublikowano za zgodą firmy.

W innym badaniu *in vitro* porównano efektywność miejscowej aplikacji srebrnego poliabsorbentu z klasycznym opatrunkiem chłonnym (CMC), zawierającym kombinację: jonów srebra, EDTA oraz chlorku benzetonowego (BC) [65]. Oceniano skuteczność działania przeciwbakteryjnego oraz zdolność redukcji biofilmu MRSA i *Pseudomonas aeruginosa*. Po 24-godzinnej terapii miejscowej zaobserwowano statystycznie istotnie wyższą aktywność przeciwbiofilmową opatrunku z włóknami poliabsorbentu ze srebrną matrycą lipidokolooidową w relacji do obu patogenów. Co więcej, wyznaczono, że ilość jednostek tworzących kolonie (ang. colony forming unit – CFU) w biofilmie bakteryjnym z MRSA była aż 50-krotnie mniejsza, natomiast ilość CFU w biofilmie z *P. aeruginosa* – 100-krotnie mniejsza (w porównaniu do opatrunku CMC zawierającego Ag+, EDTA i BC) (Ryc. 4).

Badanie podsumowano wnioskiem, że w warunkach *in vitro* nowatorski poliabsorbpcyjny opatrunek z matrycą TLC Ag umożliwia zdecydowanie szybszą destrukcję biofilmu w porównaniu do opatrunku kontrolnego.

BADANIA KLINICZNE SKUTECZNOŚCI ZASTOSOWANIA ADHEZYJNYCH WŁÓKIEN POLIAKRYLANU Z MATRYCĄ LIPIDOKOLOIDOWĄ ZAWIERAJĄCĄ JONY SREBRA W LECZENIU MIEJSCOWYM RAN PRZEWLEKŁYCH

W 2016 roku przedstawiono wyniki trialu, oceniającego klinicznie skuteczność stosowania oraz akceptowalność UrgoClean® Ag w leczeniu ran przewlekłych z dużym ryzykiem zakażenia [66]. Badanie zostało zaplanowane jako

prospektywne, nie porównawcze i wielośrodkowe, obejmujące 17 centrów dermatologii oraz chirurgii naczyniowej na terenie całej Francji. Kryterium włączenia stanowiła obecność owrzodzenia łydki o różnej etiologii, prezentującego przynajmniej 3 z 5 klinicznych cech zakażenia (ból, zaczerwienienie, obrzęk, obfity wysięk i przykry zapach), świadczących o nasilonej kolonizacji bakteryjnej. Leczenie miejscowe poliabsorbentem srebrnym trwało 4 tygodnie. W każdym przypadku istnienia wskazań obligatoryjnie stosowano kompresjoterapię. Pierwszorzędowy punkt końcowy stanowiła względna redukcja powierzchni rany, natomiast kondycję kliniczną rany oraz akceptowalność terapii oceniano subiektywnie podczas każdej zmiany opatrunku. Ogółem, spośród 37 leczonych pacjentów, po 4 tygodniach udokumentowano średnią redukcję powierzchni rany o 32,5%, postępującą ze średnią prędkością 8,3 mm²/dobę. Na koniec okresu badawczego osiągnięto 58,8% odsetek oczyszczonych ran. Stwierdzono także znaczącą redukcję cech zapalenia – średnio z 4,0±0,7 do 2,0±0,1 (Ryc. 5) – oraz 25,9% poprawę kondycji skóry okolicy rany (w oparciu na subiektywną ocenę kliniczną). Wykazano także wysoki stopień bezpieczeństwa oraz tolerancji badanego opatrunku.

PODSUMOWANIE

Wyniki analizy klinicznej potwierdziły rezultaty badań *in vitro* odnośnie unikalnego potencjału zmniejszenia miana bakterii i redukcji biofilmu ran przewlekłych. Wykazały także wysoką skuteczność stosowania poliabsorbentu srebrnego w odniesieniu do absorpcji wysięku oraz stymulacji procesów debridementu autolitycznego. Sformułowano

! Artykuł jest dostępny na zasadzie dozwolonego użytku osobistego. Dalsze rozpowszechnianie (w tym umieszczanie w sieci) jest zabronione i stanowi poważne naruszenie przepisów prawa autorskiego oraz grozi sankcjami prawnymi.

	At baseline	At week 4
Clinical signs (n) %	n=37	n=30
Pain between two dressing changes	31 (83.8)	18 (60.0)
Perilesional erythema	32 (86.5)	21 (70.0)
Oedema	27 (73.0)	11 (36.7)
Malodorous wound	24 (64.9)	12 (40.0)
High level of exudate	36 (97.3)	9 (30.0)
Clinical score (mean ± sd)	4.1 ± 0.7	2.4 ± 1.1
median (min-max)	4 (3-5)	2 (1-5)

Ryc. 5. Kliniczna ocena rany w dniu 0 i po 4 tygodniach, oparta na clinical score assessment.

Rycina stanowi własność firmy Urgo Medical. Opublikowano za zgodą firmy.

zatem wnioski, że nowatorski opatrunek – łączący koherentne włókna poliakrylanu z matrycą lipidokolooidową zawierającą aktywne jony srebra – stanowi wartościową i obiecującą alternatywę terapeutyczną w postępowaniu miejscowym z przewlekłymi masywnie skolonizowanymi ranami, prezentującymi nasilone cechy zakażenia.

KONFLIKT INTERESÓW: nie zgłoszono.

Deklaracja przejrzystości: Ryc. 2–5 stanowią własność firmy Urgo Medical. Opublikowano za zgodą firmy.

PIŚMIENNICTWO

- Schultz GS, Sibbald RG, Falanga V et al. Wound bed preparation: a systematic approach to wound management. *Wound Repair Regen* 2003;11(Suppl. 1):S1–S28.
- Zieliński M, Majewski W. Współczesne koncepcje leczenia ran przewlekłych. *Zakażenia* 2009;1:74–80.
- Falanga V. Wound bed preparation and the role of enzymes: a case for multiple actions of therapeutic agents. *Wounds* 2002;14(2):47–57.
- Falanga V. Classifications for wound bed preparation and stimulation of chronic wounds. *Wound Repair Regen* 2000;8(5):347–352.
- Zieliński M, Majewski W. Odleżyny – etiopatogeneza, profilaktyka i leczenie. *Zakażenia* 2009;2:71–77.
- Dowsett C, Ayello E. TIME principles of chronic wound bed preparation and treatment. *Br J Nurs* 2004;13(Suppl. 15):S16–S23.
- Szewczyk MT, Mościcka P, Hancke E, Cwajda J, Cierznikowska K, Jawień A. Zastosowanie strategii TIME w opracowaniu łożyska rany – owrzodzenie żyłne gołeni. *Zakażenia* 2006;6:86–89.
- Zieliński M, Kucharzewski M, Szewczyk T et al. Opatrunki lipidokolooidowe – nowatorska koncepcja leczenia szerokiego spektrum ran ostrych i przewlekłych. *Leczenie Ran* 2016;13(3):77–83.
- Siddiqui AR, Bernstein JM. Chronic wound infection: facts and controversies. *Clin Dermatol* 2010;28(5):519–526.
- Percival SL, Suleman L. Slough and biofilm: removal of barriers to wound healing by desloughing. *J Wound Care* 2015;24(11):498, 500–503, 506–510.
- Kingsley A. The wound infection continuum and its application to clinical practice. *Ostomy Wound Manage* 2003;49(Suppl. 7a):S1–S7.
- Pugliese DJ. Infection in venous leg ulcers: considerations for optimal management in the elderly. *Drugs Aging* 2016;33(2):87–96.
- Strohal R, Apelqvist I, Dissemmond J et al. The EWMA document: debridement. *J Wound Care* 2013;22(Suppl. 1):S51–S52.
- Steed DL. Debridement. *Am J Surg* 2004;187(5a):S71–S74.
- Dissemmond J, Goos M. Options for debridement in the therapy of chronic wounds. *J Dtsch Dermatol Ges* 2004;2(9):743–751.
- Falabella AF. Debridement and wound bed preparation. *Dermatol Ther* 2006;19(6):317–325.
- James GA, Swogger E, Wolcott R et al. Biofilms in chronic wounds. *Wound Repair Regen* 2008;16(1):37–44.
- Davis SC, Ricotti C, Cazzaniga A et al. Microscopic and physiologic evidence for biofilm-associated wound colonization *in vivo*. *Wound Repair Regen* 2008;16(1):23–29.
- Akiyama H, Huh WK, Yamasaki O et al. Confocal laser scanning microscopic observation of glycocalyx production by *Staphylococcus aureus* in mouse skin: does *S. aureus* generally produce a biofilm on damaged skin? *Br J Dermatol* 2002;147(5):879–885.
- Akiyama H, Oono T, Saito M et al. Assessment of cadexomer iodine against *Staphylococcus aureus* biofilm *in vivo* and *in vitro* using confocal laser scanning microscopy. *J Dermatol* 2004;31(7):529–534.
- Wolcott RD, Rhoads DD, Dowd SE. Biofilms and chronic wound inflammation. *J Wound Care* 2008;17(8):333–341.
- Reich-Schupke S, Warneke K, Altmeyer P, Stücker M. Eradication of MRSA in chronic wounds of outpatients with leg ulcers is accelerated by antiseptic washes – results of a pilot study. *Int J Hyg Environ Health* 2013;213(2):88–92.
- Ammons MC, Triplet BP, Carlson RP et al. Quantitative NMR metabolite profiling of methicillin-resistant and methicillin-susceptible *Staphylococcus aureus* discriminates between biofilm and planktonic phenotypes. *J Proteome Res* 2014;13(6):2973–2985.
- Schierle CF, De la Garza M, Mustoe TA et al. Staphylococcal biofilms impair wound healing by delaying reepithelialization in a murine cutaneous wound model. *Wound Repair Regen* 2009;17(3):354–359.
- Kirker KR, Secor PR, James GA et al. Loss of viability and induction of apoptosis in human keratinocytes exposed to *Staphylococcus aureus* biofilms *in vitro*. *Wound Repair Regen* 2009;17(5):690–699.
- Secor PR, James GA, Fleckman P, Olerud JE, McInerney K, Stewart PS. *Staphylococcus aureus* biofilm and planktonic cultures differentially impact gene expression, mapk phosphorylation, and cytokine production in human keratinocytes. *BMC Microbiol* 2011;11:143.
- Bjarnsholt T, Kirketerp-Møller K, Jensen PO et al. Why chronic wounds will not heal: a novel hypothesis. *Wound Repair Regen* 2008;16(1):2–10.
- Flemming HC. The perfect slime. *Colloids Surf B Biointerfaces* 2011;86(2):251–259.
- Sutherland I. Biofilm exopolysaccharides: a strong and sticky framework. *Microbiology* 2001;147(1):3–9.
- Flemming HC, Wingender J. The biofilm matrix. *Nat Rev Microbiol* 2010;8(9):623–633.
- Alhede M, Alhede M. The biofilm challenge. *EWMA Journal* 2014;14(1):54–58.
- Stewart PS, Franklin MJ. Physiological heterogeneity in biofilms. *Nat Rev Microbiol* 2008;6(3):199–210.
- Harmsen M, Yang L, Pamp SJ, Tolker-Nielsen T. An update on *Pseudomonas aeruginosa* biofilm formation, tolerance, and dispersal. *FEMS Immunol Med Microbiol* 2010;59(3):253–268.
- Stewart PS, Costerton JW. Antibiotic resistance of bacteria in biofilms. *Lancet* 2001;358(9276):135–138.
- Chaby G, Senet P, Vaneau M et al. Dressings for acute and chronic wounds: a systematic review. *Arch Dermatol* 2007;143(10):1297–1304.
- Vaneau M, Chaby G, Guillot B et al. Consensus panel recommendations for chronic and acute wound dressings. *Arch Dermatol* 2007;143(10):1291–1294.
- Armstrong SH, Ruckley CV. Use of a fibrous dressing in exuding leg ulcers. *J Wound Care* 1997;6(7):322–324.
- Harding KG, Price P, Robinson B, Thomas S, Hofman D. Cost and dressing evaluation of hydrofiber and alginate dressings in the management of community-based patients with chronic leg ulceration. *Wounds* 2001;13(6):229–236.
- Wild T, Eberlein T, Andriessen A. Wound cleansing efficacy of two cellulose-based dressings. *Wounds UK* 2010;6:14–21.
- Larko E, Persson A, Blom K. Effect of superabsorbent dressings in a 3D acellular tissue model of *Pseudomonas aeruginosa* biofilm. *J Wound Care* 2015;24(5):204, 206–210.
- Atiyeh BS, Costagliola M, Hayek SN, Dibo SA. Effect of silver on burn wound infection control and healing: review of the literature. *Burns* 2007;33(2):139–148.
- Lipp C, Kirker K, Agostinho A et al. Testing wound dressings using an *in vitro* wound model. *J Wound Care* 2010;19(6):220–226.
- Silver S, Phung Ie T, Silver G. Silver as biocides in burn and wound dressings and bacterial resistance to silver compounds. *J Ind Microbiol Biotechnol* 2006;33(7):627–634.
- Castellano JJ, Shai SM, Ko F et al. Comparative evaluation of silver-containing antimicrobial dressings and drugs. *Int Wound J* 2007;4(2):114–122.

! Artykuł jest dostępny na zasadzie dozwolonego użytku osobistego. Dalsze rozpowszechnianie (w tym umieszczanie w sieci) jest zabronione i stanowi poważne naruszenie przepisów prawa autorskiego oraz grozi sankcjami prawnymi.

45. Edwards-Jones V. Antimicrobial and barrier effects of silver against methicillin-resistant *Staphylococcus aureus*. *J Wound Care* 2006;15(7):285–290.
46. Aramwit P, Muangman P, Namviriyachote N, Srichana T. *In vitro* evaluation of the antimicrobial effectiveness and moisture binding properties of wound dressings. *Int J Mol Sci* 2010;11(8):2864–2874.
47. Ip M, Lui SL, Poon VK, Lung I, Burd A. Antimicrobial activities of silver dressings: an *in vitro* comparison. *J Med Microbiol* 2006;55(1):59–63.
48. Cavanagh MH, Burrell RE, Nadworny PL. Evaluating antimicrobial efficacy of new commercially available silver dressings. *Int Wound J* 2010;7(5):394–405.
49. Hooper SJ, Williams DW, Thomas DW, Hill KE, Percival SL. An *in vitro* comparison of two silver-containing antimicrobial wound dressings. *Ostomy Wound Manage* 2012;58(1):16–22.
50. Percival SL, Slone W, Linton S, Okel T, Corum L, Thomas JG. The antimicrobial efficacy of a silver alginate dressing against a broad spectrum of clinically relevant wound isolates. *Int Wound J* 2011;8(3):237–243.
51. Thomas JG, Slone W, Linton S, Okel T, Corum L, Percival L. *In vitro* antimicrobial efficacy of a silver alginate dressing on burn wound isolates. *J Wound Care* 2011;20(3):124–128.
52. Muller G, Winkler Y, Kramer A. Antibacterial activity and endotoxin-binding capacity of Actisorb Silver 220. *J Hosp Infect* 2003;53(3):211–214.
53. Jones SA, Bowler PG, Walker M, Parsons D. Controlling wound bioburden with a novel silver-containing Hydrofiber dressing. *Wound Repair Regen* 2004;12(3):288–294.
54. Alavi MR, Stojadinovic A, Izadjoo MJ. An overview of biofilm and its detection in clinical samples. *J Wound Care* 2012;21(8):376–383.
55. Wolcott R. Disrupting the biofilm matrix improves wound healing outcomes. *J Wound Care* 2015;24(8):366–371.
56. Said J, Walker M, Parsons D, Stapleton P, Beezer AE, Gaisford S. An *in vitro* test of the efficacy of an anti-biofilm wound dressing. *Int J Pharm* 2014;474(1–2):177–181.
57. Gawande PV, Clinton AP, LoVetri K, Yakandawala N, Rumbaugh KP, Madhyastha S. Antibiofilm efficacy of DispersinB® wound spray used in combination with a silver wound dressing. *Microbiol Insights* 2014;7:9–13.
58. Ljungh A, Yanagisawa N, Wadstrom T. Using the principle of hydrophobic interaction to bind and remove wound bacteria. *J Wound Care* 2006;15(4):175–180.
59. Cooper R, Jenkins L. Binding of two bacterial biofilms to dialkyl carbamoyl chloride (DACC)-coated dressings *in vitro*. *J Wound Care* 2016;25(2):76–82.
60. Meaume S, Ourabah Z, Cartier H et al. Evaluation of a lipidocolloid wound dressing in the local management of leg ulcers. *J Wound Care* 2005;14(7):329–334.
61. Fays S, Schmutz JL, Vin F et al. Leg ulcers and the Urgocell non-adhesive wound dressing. *Br J Nurs* 2005;14(11):s15–s20.
62. Meaume S, Perez J, Rethore V et al. Management of chronic wounds with an innovative absorbent wound dressing. *J Wound Care* 2012;21(7):315–322.
63. Meaume S, Dissemond J, Addala A et al. Evaluation of two fibrous wound dressings for the management of leg ulcers: results of a European randomised controlled trial (EARTH RCT). *J Wound Care* 2014;23(3):105–106,108–111, 114–116.
64. Desroche N, Dropet C, Janod P, Guzzo J. Antibacterial properties and reduction of MRSA biofilm with a dressing combining polyabsorbent fibres and a silver matrix. *J Wound Care* 2016;25(10):577–584.
65. Desroche N, Dropet C, Odile M, Danerol AS, Janod P. Comparison of *in vitro* anti-biofilm activities of a new poly-absorbent dressing with a silver matrix and a silver containing CMC dressing. EWMA 3–5 may 2017, Amsterdam. Poster presentation. Poster EP 091.
66. Dalac S, Sigal L, Addala A et al. Clinical evaluation of a dressing with poly absorbent fibres and a silver matrix for managing chronic wounds at risk of infection: a non comparative trial. *J Wound Care* 2016;25(9):531–538.